

Mastitt

■ SOLVEIG T. HOLMSEN *lege/forsker, MPH, Oslo Skadelegevakt, Nasjonalt kompetansesenter for amming, Kvinne og barneklubben, Oslo Universitetssykehus*

Amming er viktig for folkehelsen. Det er store helsefordeler ved amming for både mor og barn (1, 2). I Norge ammer nesten 60 000 kvinner hvert år. Av disse får cirka 5000–6000 kvinner mastitt (3). Det er i allmennpraksis at mesteparten av diagnostikk og behandling av kvinner med medisinske brystkomplikasjoner skjer. Det er nødvendig at fastlegen er godt kjent med de forskjellige tilstandene samt vurdering og behandling av disse. Med stadig kortere liggetid i barselavdeling for nybakte mødre får allmennhelsetjenesten og helsestasjonene det viktige ansvaret for oppfølging av ammestart. Når ammingen ikke fungerer og kvinnen får symptomer på infeksjon eller inflammasjon er det avgjørende med rask behandling og god oppfølging. Denne artikkelen er basert på litteratur, klinisk erfaring ved Nasjonalt kompetansesenter for amming og egen praksis fra legevakt og kirurgisk avdeling.

Inflammatoriske tilstander i brystet og mastitt kan deles i fem stadier (FIGUR 1). Melkestase, tilstoppede melkeganger, abakteriell inflammatorisk mastitt, bakteriell mastitt og abscess. Det er gradvis overgang fra det ene stadiet til det neste hvis tilstanden ikke blir behandlet. Å skille mellom de forskjellige stadiene er viktig for å avgjøre om det er behov for antibiotika. Denne diagnostikken kan by på utfordringer. Melkestase eller tilstoppede melkeganger oppstår når hele eller deler av brystet ikke blir tømt for melk. Det blir da hardt, rødt, varmt og hovent. Ved melkestase er hele brystet affisert, ved tilstoppede melkeganger er vanligvis deler av ett bryst hardt, rødt og vondt. Mastittdiagnosen stilles på bakgrunn av kvinnens symptomer. Brystet er da som oftest hardt, rødt, vondt, varmt og hovent. Systemiske symptomer som feber og sykdomsfølelse er vanligst ved bakteriell mastitt men sees også ved inflammatorisk mastitt. Ved bakteriell mastitt kan man også se hovne lymfeknuter i aksillen og rødhet fra brystet til aksillen. Feilaktig ammeteknikk som gir sår og sprekker på brystknoppen disponerer for bakteriell mastitt. Her presenteres kasustikker og diagnostiske vurderinger fra klinisk praksis.

Melkestase

Tine fødte sin datter for fire dager siden. Hun reiste hjem fra barselhotellet tredje dag. Da hadde hun fremdeles bare råmelk i brystene. I natt fikk hun smerter i begge brystene og de ble sprenge. Det kommer melk, men hun får ikke datteren til å drikke nok til å tømme ordentlig. Hun oppsøker helsestasjonen for hjelp og møter deg som lege der. Hun har

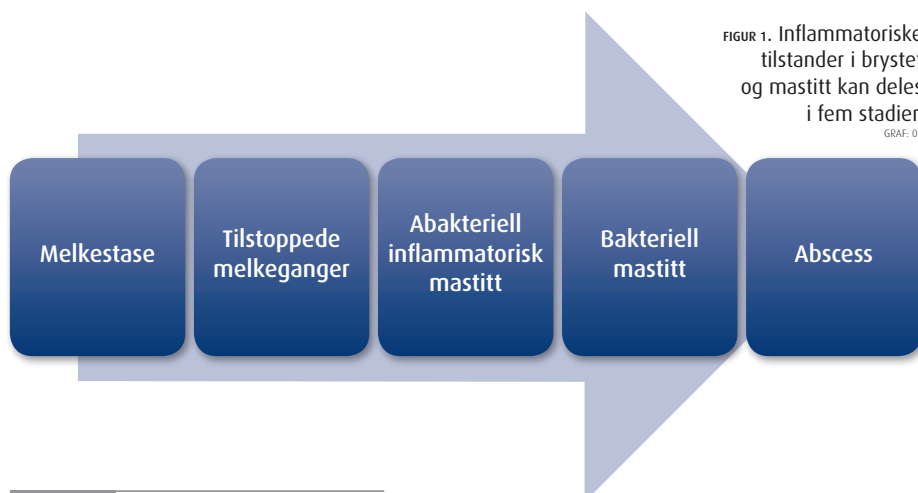
hovne, varme bryster og lett diffus rubor. Hun føler seg ikke syk. Hun får opplæring i håndmelking på helsestasjonen. Det hjelper henne å lette på trykket og det blir lettere for babyen å få godt sugetak når brystet ikke er så sprenge. Datteren drikker nå fint og brystene blir tømt. Hun kan reise hjem, men må legge babyen til ofte – hver andre time eller hyppigere. Hun har en avtale om telefonkontakt med helsesøster i morgen og at hun skal få hjemmebesøk om to dager.

Melkestase/melkespreng er en fysiologisk tilstand som oppstår gradvis når melkeproduksjonen kommer i gang (to til fire dager etter fødsel) eller senere når produksjonen er større enn konsumet. Begge brystene er vanligvis affisert, det er generell hevelse, rødhet og varme. Hele brystet er smertefullt. Vanligvis har kvinnen ikke feber eller utpreget sykdomsfølelse, men det kan forekomme. Hun bør få hjelp til å tømme brystene. Veiledning i håndmelking og i å legge barnet til ofte er viktig. Sugetak og ammetilling som er uheldig må korrigeres. Håndmelking før amming kan gjøre det lettere for barnet å få godt sugetak siden brystet da ikke er så stort og sprenge. Hvis barnet ikke suger brystet mykere bør det håndmelkes eller pumpes etter amming. Det høye trykket i melkegangene ved melkestase og tilstoppede melkeganger kan føre til interstitielt ødem og tømming blir da enda vanskeligere. Derfor er det viktig å komme raskt igang med tømming.

Tilstoppede melkeganger

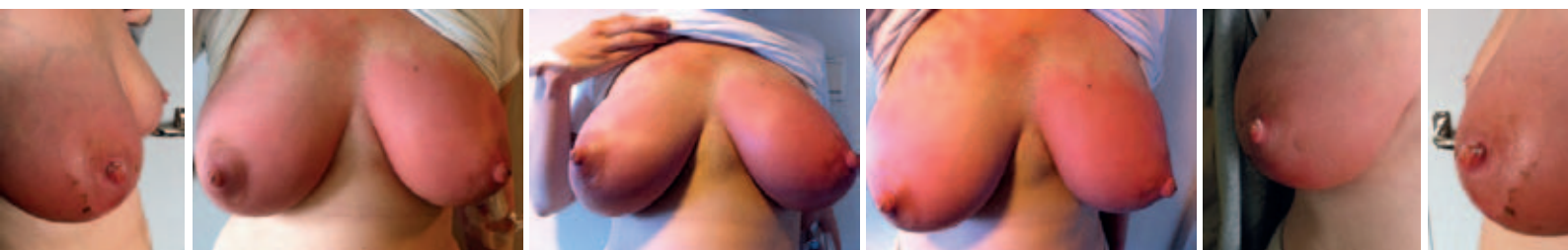Anne er førstegangsfødende. Hun fødte en pike på 3460 gram for ti dager siden. Hun ble skrevet ut fra barselavdelingen to dager etter

FIGUR 1. Inflammatoriske tilstander i brystet og mastitt kan deles i fem stadier. GRAF. 07



Risikofaktorer for mastitt

- Melkestase
- Tilstoppede melkeganger
- Såre og sprukne brystknopper
- Feilaktig ammeteknikk
- Nedsatt allmenntilstand
- Mastitt i tidligere ammeperiode
- Stram BH
- Brå forlengelse av tiden mellom amminger



fødsel. Da hadde hun bare råmelk, men datteren sugde fint fra brystet og vektnedgangen ved utskrivelse var liten. Melken kom fjerde dagen og hun har mye melk. Det var nesten litt vondt og hun har hatt melkespreng siden. I går skulle hun ha helsesøster på hjemmebesøk og hun holdt på med rydding og baking av rundstykker før besøket. Datteren sov lenge. Det gikk litt lang tid mellom ammingene. I natt kjente Anne smerter i venstre bryst på lateralsiden og hun har følt seg litt slapp. Ved undersøkelse finner du lateralt i venstre bryst rubor og hevelse, det palperes en hard øm kul ca 3 x 6 cm stor. Hun er afebril og føler seg ikke syk. Hun får hjelp til å komme igang med håndmelking og legen viser henne hvordan hun skal massere forsiktig mens melken renner. Hun får råd om å legge barnet til hver annen time og om varm dusj og håndmelking i dusjen. Hun reiser hjem med avtale om å ta kontakt hvis hun ikke er bedre dagen etter.

Tilstoppede melkeganger oppstår vanligvis gradvis etter dårlig uttømming eller avløpshinder, hvis det går lang tid mellom ammingene eller ved uheldig ammestilling eller BH som klemmer. Det er oftest det ene brystet som er affisert. Man finner hevelse og rødhet og kan oftest palpere kuler. Det er lett/moderat lokal smerte og vanligvis temperatur under 38,5 og ikke generell sykdomsfølelse. Tømming av brystene er viktig også her. Håndmelking og tillegging av barnet annehver time. Forsiktig massasje/stryking over resistensen i retning mot brystknoppen mens melken renner kan hjelpe uttømmingen. Hard massasje kan skade brystvevet. Varm dusj eller karbad kan lette utdriving. Ved dårlig utdriving kan oksytocin – Syntocinon nesenspray forsøkes for å stimulere denne. Barnet bør amme det affiserte brystet da barnets suging vanligvis tømmer brystet best. Håndmelking og pumping kan eventuelt gjøres på det friske brystet eller hvis barnet ikke klarer å tømme brystet godt nok.

Inflammatorisk mastitt

Mette oppsøker deg på legevakt. Hun har hatt sterke smerter i venstre bryst i seks timer, hun har feber som hun selv har målt til 39 og hun føler seg litt syk. Hun fødte en gutt til termin for fire uker siden. Hun har hatt rikelig med melk. Gutten har sugd fint og han har hatt fin vektoppgang. De siste dagene har han

sovet lenger på dagtid og han har også sovet nesten hele natten. Han får melk ca hver fjerde–femte time når han våkner av seg selv. For tre dager siden kjente hun en hard kul og lette smerter i venstre bryst men hun trodde det ville forsvinne av seg selv og søkte ikke hjelp. De siste par dagene har gutten vært litt tett i nesen og han har suget dårligere fra brystet. Ved undersøkelse finner du et hovent, noe spent venstre bryst. Det er lett diffus rødhet som er litt sterkere oppad og medialt, der brystet palperes litt hardere. Brystet er generelt lett ømt ved palpasjon. Hun har lett redusert almenntilstand og temp måles til 38,9. CRP er 75. Du vurderer at Mette har en inflammatorisk mastitt, men kan ikke sikkert utelukke bakteriell mastitt. Hun får råd om å tømme brystet hver annen time og minst to ganger om natten. Hun får informasjon om at hun skal vekke babyen og legge ham til brystet. Hun skal også håndmelke og pumpe brystet hvis ikke gutten drikker til det blir mykt. Hun bør ta det med ro hjemme. Hun kan ta Paracet og Ibux for å redusere smerter og inflammasjon. Du tar en melkeprøve som sendes til bakteriologisk testing. Babyen er litt tett i nesen og ellers i fin form. Hun får beskjed om å dryppe morsmelk i nesen hans og eventuelt bruke Rhinox nesedråper hvis morsmelkdrøpping ikke er tilstrekkelig. Hun skal kontakte deg på kontoret i morgen. Hun ringer og forteller at det hjalp med hyppig uttømming og at hun nå føler seg i fin form. Smertene, hevelsen og rødheten er gått tilbake. Dyrkningssvaret viser normal hudflora.

Inflammatorisk mastitt forekommer etter at melk har blitt presset ut i vevet etter melkestase eller tilstoppede melkeganger som ikke har blitt avhjulpet med hyppig brysttømming. Det er oftest unilateralt, men man ser også at begge bryster er hovne og med lokalisert rødhet, varme og indurasjon. Det er vanligvis ikke såre brystknopper. Ved undersøkelsen finner man ofte en større kul – resistens under huden og lokal kraftig smerte i dette området. Kvinnen kan ha feber med temperatur over 38,5 og hun føler seg syk med influensasymptomer, kvalme, og frostanfall. Det er viktig med hyppig brysttømming og at kvinnen får smertestillende i form av paracetamol og ibuprofen. Kvinnen må hvile og ta seg tid til å være syk. Håndmelking og pumping benyttes hvis barnets suging ikke er tilstrekkelig til å tømme brystet. Hvis

denne tilstanden ikke avhjelpes med hyppig tømming kan den utvikle seg videre til en bakteriell mastitt (4).

Bakteriell mastitt

Pia kommer til legekantoret på en akutt time. Hun har fra i natt hatt sterke smerter i høyre bryst og høy feber. Det kommer ikke melk ut av brystet, det er hovent og sprengt. Hun har en tre uker gammel datter som ble født etter 38 ukers svangerskap. Datteren veide 2900 gram ved fødsel. Hun har fra starten hatt plager med såre brystknopper fordi sugetaket har vært dårlig. Noen ganger er det så smertefullt å legge datteren til brystet at hun venter så lenge som mulig. Pia har hatt inflammatorisk mastitt to ganger i løpet av to uker. Ved undersøkelse er brystet hovent og med tydelig rubor på hele brystet. Det er meget palpasjonsømt og det er flere klumper og indurasjon. Hun har 39,5 i temperatur og ser medtatt ut. CRP er på 380. Hun har tatt Paracet og Ibux uten at det hjelper noe særlig og har forsøkt å tømme brystet ved å legge til datteren men det er sårt på brystknoppene. Hun er så sliten og syk at hun synes det er veldig tungt å håndmelke og pumpe. Hun føler seg kvalm og har frysninger. Du legger henne inn på sykehusets gyn/barsel avdeling sammen med barnet. Hun har en bakteriell mastitt og redusert almenntilstand. Der tas det melkeprøve og penselprøve fra de såre brystknoppene til dyrkning. Bakterioprøven viste oppvekst av betalaktamaseproduserende gule stafylokokker. Hun får iv Dicloil og får omfattende hjelp til tømming av brystet, med tillegging av babyen og pumping. Etter tre dager skrives hun ut med Dicloil tabl 500 mg x 4 som hun skal fortsette med i 11 dager videre. Hun får oppfølging fra sykehusets ammepoliklinikk og senere fra helsestasjonen.

Bakteriell mastitt oppstår plutselig etter at bakterier har kommet inn i brystet ofte via sår og sprekker på brystknoppene. Melkestase eller inflammasjon hvor man ikke har klart å få til god nok tømming er en disponerende faktor. Bakteriell mastitt er nesten alltid unilateralt. Det er lokalisert rødhet, varme og indurasjon og sterk lokalisert smerte. Temperaturen er over 38,5 og kvinnen føler seg ofte veldig syk. Kvalme og frostanfall er vanlig. Man finner vanligvis oppvekst av bakterier i melkeprøve.

Abscess

Beate har hatt såre brystknopper siden hun fødte gutten sin for to måneder siden. Det har vært problematisk med ammestilling og sugetak. Hun har hatt inflammatorisk mastitt flere ganger og har hatt bakteriell mastitt for to uker siden som ble behandlet med Apocillin, fenoksymetylpenicillin og uttømming med pumpe. Hun ble bedre, men for fem dager siden fikk hun på nytt symptomer med rødhet og hevelse på venstre bryst. Hevelsen har økt og brystet er blitt mer spent, men smerten lokalt er litt mindre. Hun synes også det er mindre melk i dette brystet nå. Hun har hatt svingende temperatur de siste fire dagene. Ved undersøkelse finner du sterkt lokalisert rødhet og hevelse, spent, bukende og glinsende hud. Ved palpasjon er det ømt og det er fluktuasjon i nedre laterale kvadrant på venstre bryst. Temperaturen er på 38,8 og CRP 130. Du tror at Beate har en abscess og sender henne til sykehuset. Der blir det gjort ultralydveiledet punksjon av abscessen med innleggelse av pigtailkateter og skylling. Hun blir satt på Diclocil tabl 1 g x 4 og får hjelp til å korrigerer babyens sugetak. Det diagnostiseres kort tungebånd hos gutten og tungebåndet klippes. Sugetaket blir riktig og sårene på Beates brystknopper gror.

Abscess utvikles gradvis og over lengre tid ved utilstrekkelig eller forsinket behandling av en bakteriell mastitt. Behandling av mastitt med fenoksymetylpenicillin vil ofte ikke ha effekt på grunn av resistens. Unilateral lokalisert rødhet, spendt, bukende og glinsende eller lett flassende hud er vanlig. Det er lokal

smerte som er sterk i tidlig stadium og det utvikles etterhvert et fluktuierende område med noe redusert smerte. Temperaturen kan variere, den kan svinge eller gå ned etter at abscessen har organisert seg. Pasienten føler seg ofte syk, men kan også få en bedring av allmenntilstanden. Ved dyp abscess kan funnene være beskjedne og ultralyd er en viktig undersøkelse for å avklare tilstanden. Hvis man ikke finner abscess ved første undersøkelse bør man gjenta ultralydundersøkelsen etter en til to dager hvis det ikke er bedring og klinisk mistanke om abscess.

Diagnostikk og etiologi

Mastitt diagnostiseres på bakgrunn av kvinnens sykehistorie, symptomer og funn. CRP kan være høy ved både inflammatorisk og bakteriell mastitt, men har sin plass i diagnostikken sammen med kliniske funn. CRP kan gi en indikasjon på alvorlig infeksjon og man kan bruke CRP til å følge behandlingen og sykdomsforløpet. Ved mistanke om bakteriell mastitt, og ved sår og sprekker på brystknoppene skal man ta melkeprøve til bakteriologisk undersøkelse og bakterieprøve fra brystknoppen. Gule stafylokokker er den vanligste bakterien ved bakteriell mastitt (4–7). En norsk studie (5) fant at 70 prosent av disse var betalaktamaseproduserende. Koagulasenegative stafylokokker er også forholdsvis vanlig ved bakteriell mastitt. Streptokokker og E coli forekommer sjeldnere. Ved mistanke om soppinfeksjon kan man også ta melkeprøve og sår/hudprøve for dyrkning. Oppgi på remissen at det skal dyrkes på sopp og at det skal dyrkes lenge. For å utelukke abscess må ultralyd utføres.

Behandling

Behandling med antibiotika bør ikke startes før anamnese og undersøkelse er gjennomgått. Det vil ofte være vanskelig å skille inflammatorisk og bakteriell mastitt klinisk. Hvis ikke kvinnen har svært redusert allmenntilstand og høy feber eller uttalte lokale infeksjonstegn startes behandling med effektiv brystuttømming først. Brystet bør tømmes grundig hver annen time om dagen og et par ganger i løpet av natten. Det vil vanligvis ha god effekt i løpet av et døgn og gjøre at man ikke trenger å igangsette antibiotikabehandling. Uten hyppig uttømming vil inflammatorisk mastitt ofte progrediere til infektøs mastitt (4). Ammingen bør fortsette ved mastitt som en viktig del av behandlingen. Man bør ikke råde en ammende kvinne med mastitt til å slutte å amme da plutselig avvenning kan øke risikoen for å utvikle brystabscess. Uttømming vil ofte gi god smertelindring, men kvinnen kan ha behov for smertebehandling

ved siden av dette. Paracetamol og ibuprofen behandler smertene og ibuprofen har også antiinflammatorisk effekt som er gunstig ved behandling av denne tilstanden. Varme, for eksempel varm dusj, gir lindring og hjelper utdrivingen av melken. Når utdrivingen er dårlig kan oksytocin (Syntocinon nesepay) hjelpe tømmingen av brystet hvis egenproduksjonen ved bryststimulering ikke er tilstrekkelig. Variasjon av ammestillinger og håndmelking før tillegging av barnet kan hjelpe uttømming av forskjellige deler av brystet og gjøre at barnet får bedre sugetak. Ammeproblemer er ofte bakenforliggende årsak til mastitt. Kvinnen må få oppfølging ved helsestasjon eller amme/barselpoliklinikk. Veiledning og hjelp med ammingen er viktig for behandlingen og får å unngå residiv.

Antibakteriell behandling av bakteriell mastitt

Antibiotikabehandling er indisert ved manglende effekt av ett døgns effektiv brystuttømming. Ved sterkt redusert allmenntilstand, høy feber og kliniske funn forenelig med bakteriell mastitt bør man vurdere å gi antibiotika ved første konsultasjon og samtidig starte effektiv, hyppig, brysttømming. Antibiotikabehandlingen bør startes med et penicilinase-resistent penicillin (dikloksacillin eller kloksacillin) eks. Diclocil 500 mg x 4. Dosen kan dobles ved alvorlig infeksjon og reduseres igjen ved klinisk bedring. Ved penicillinallergi anbefales erytromycin enterokapsler 500 mg x 2, eller erytromycin ES 500 mg x 4, eller clindamycin eks. Dalacin 300 mg x 4. Behandlingen bør vare i 10–14 dager. Man bør være oppmerksom på dårlig compliance som kan være årsak til residiv (8). I noen tilfeller kan det være aktuelt å bytte antibiotika etter at resistensbestemmelse foreligger. Barnet skal fortsette å ammes. Overgang til morsmelk av de antibiotika som anbefales ved bakteriell mastitt er minimal og amming er trygt (3).

Abscessbehandling

Ultralydveiledet punksjon og innleggelse av pigtailkateter for drenering og skylling tas i økende grad i bruk som erstatning for kirurgisk drenering. Ved flere sykehus gjøres dette poliklinisk. Dyrkningsprøve må tas. Videre bør det gjøres hyppige kontroller med ultralyd og vurderes innleggelse av kvinnen sammen med barnet hvis hun er medtatt. Antibiotikabehandling er oftest indisert som beskrevet over. Barnet kan fortsette å amme med unntak av hvis abscessen skulle tømme seg i melkegangene. Amming bør da utsettes noen dager etter antibiotikabehandling er startet og melkens utseende er normalisert.

Behandling

- Hyppig brysttømming minst hver 2. time og et par ganger om natten til brystet er mykt
- Viktig at barnet fortsetter å die
- Variere ammestillinger for bedre tømming
- Håndmelke/pumpe ut litt før barnet drikker for å gi barnet bedre sugetak på brystet
- Vurdere Syntocinon nesepay hvis vanskelig utdriving
- Massere forsiktig mot brystknoppen mens melken renner
- Mor skal hvile mye, varm dusj, varmpakke.
- Diclocil/Ekvacillin 500 mg x 4 – vanligste agens er betalaktamaseproduserende gule stafylokokker. Vurdere dobling av dosen de første dagene ved alvorlig infeksjon.
- Ved penicillinallergi: Erytromycin 500 mg x 2, Erytromycin ES 500mg x 4 eller Dalacin 300 mg x 2 Varighet 10-14 dager
- Barnet skal ha morsmelken, amming er trygt under denne antibiotikabehandlingen

Noen ganger kan abscessens lokalisasjon og smerter hos kvinnen gjøre amming vanskelig. Amming bør da fortsette på det friske brystet og det syke brystet må tømmes med pumping eller håndmelking.

Candida infeksjon

Guro er annengangs fødende. Hun fødte en jente for to måneder siden. Fødselen forløp normalt og ammestart var uproblematisk. Hun var plaget med vaginal candidiasis under svangerskapet og babyen har trøske i munnen. For ca to uker siden fikk hun plager med kløe og svie på brystknoppene. Før dette hadde hun sovet med ammebh og fuktige ammeinnlegg hele natten. Hun oppsøker deg med små hudforandringer på brystknoppene i form av lett rødhet og flassing og små sprekker i huden. Du forskriver Daktar krem og Mycostatin mikstur til babyen og sender inn melkeprøve og penselprøve for dyrkning av bakterier og sopp. Etter en uke oppsøker hun deg igjen og forteller om sterke smerter i brystknoppen og innover i brystet under amming og etterpå. Dyrkningssvaret er negativt. Du tror at dette kan være candida albicans infeksjon, intraductalt, og starter behandling med Fluconazol kapsler 200 mg som første dose og deretter 100 mg daglig i 14 dager og kontinuerer Mycostatin mikstur til barnet. Denne behandlingen hjelper Guro og hun ammer datteren til hun er 14 måneder gammel.

Candida albicans kan infisere brystet i forbindelse med at barnet har trøske eller etter at kvinnen har vært behandlet med antibiotika (9, 10). Candida er vanskelig å dyrke og påvises sjelden fra sår eller melkeprøver. Symptomene er oftest bilaterale med skinnende klar rødme på huden eller lett avskalling og mer moderat rødhet. Det kan starte som kløe og svie i huden og progredierer til sterke brennende smerter som stråler dypt innover i brystet under og etter ammingen. Mor og barn skal behandles samtidig. Man starter med lokal behandling av mor med mikonazol eks. Daktar eller clotrimazol eks. Canesten. Kremen appliseres åtte ganger daglig etter amming. Behandling i minimum 14 dager eller til en uke etter symptomfrihet. Barnet behandles med nystatinmikstur eks. Mycostatin 1 ml i barnets munn fire ganger daglig. Ved soppinfeksjon og eksematøse hudforandringer på brystet kan man behandle lokalt med Daktacort krem. Ved residiverende soppinfeksjon eller manglende effekt av lokalbehandling går man over til systemisk behandling med fluconazol kapsler 200 mg første dag og deretter 100 mg daglig i 14 dager. For noen pasienter kreves høyere dose og lengre behandling. Flukonazol er godkjent for bruk hos ammende (11, 12). Barnet skal samtidig



ILLUSTRASJONSFOTO: COLOURBOX

behandles med nystatin mikstur. Nøye håndhygiene og engangs ammeinnlegg samt hyppig skift av sengetøy og håndklær med vask på minst 60 grader er viktig. Utpumpet melk fra denne perioden skal ikke fryses ned og gis til barnet senere da frysing ikke dreper sopp.

Smerter i brystet- bakterie-infeksjon uten klinisk mastitt

Smerter i brystet som kan ligne på smertene ved soppinfeksjon, stikkende sviende smerter innover i brystet, kan skyldes bakterier. En bør ved slike smertetilfeller ta dyrkningsprøve fra melk og hud. Ved oppvekst av patogen bakterie skal kvinnen behandles med antibiotika som ved klinisk bakteriell mastitt.

Henvvisning og kontroll av pasient med mastitt/abscess/tumor

Pasient som er sterkt allment påvirket, med høy feber og klinisk bakteriell mastitt skal vurderes innlagt i sykehus sammen med barnet. Ved mistanke om abscess skal kvinnen henvises til ultralyd undersøkelse og drenering ved abscessfunn. Det er viktig å kontrollere pasienten videre i forløpet. Ved tumor eller resistenser som ikke forsvinner og ikke blir mykere etter brysttømming skal man henvise pasienten til trippeldiagnostikk.

Takk til mine kolleger ved NKA for bidrag til artikkelen.

REFERANSER

1. Holmsen ST, Løland BF, Bærug A, Nylander G. Helseeffekter av amming – en myte? Utposten nr 5.
2. Løland BF, Bærug A, Nylander G. Morsmelk, immunrespons og helseeffekter. Tidsskr Nor Lægeforen 18, 2007;127: 2395–8.
3. Nordeng H, Tuft E, Nylander G. Behandling av mastitt i allmennpraksis. Tidsskr Nor Lægeforen 21, 2003; 123: 3027–30.
4. Thomsen AC, Espersen T, Maigaard S. Course and treatment of milk stasis, noninfectious inflammation of the breast, and infectious mastitis in nursing women. Am J Obstet Gynecol 1984; 149: 492–5.
5. Aabø Ø, Matheson I, Aursnes I, Horgen M, Lagerløv P, Melby K. Mastitt i allmennpraksis. Er bakteriologisk undersøkelse nyttig? Tidsskr Nor Lægeforen 1990; 110: 2075–7.
6. Matheson I, Aursnes I, Horgen M, Aabo O, Melby K. Bacteriological findings and clinical symptoms in relation to clinical outcome in puerperal mastitis. Acta Obstet Gynecol Scand 1988; 67: 723–6.
7. Amir LH, Harris H, Andriske L. An audit of mastitis in the emergency department. J Hum Lact 1999; 15: 221–4.
8. Kinlay JR, O'Connell DL, Kinlay S. Incidence of mastitis in breastfeeding women during the six months after delivery: a prospective cohort study. Med J Aust 1998; 169: 310–2.
9. Lawrence RA. Breastfeeding – a guide for the medical profession. 7. utg. St. Louis: Mosby, 2011.
10. Riordan J, Wambach K. Breastfeeding and human lactation. 4. utg. Jones & Bartlett, 2010.
11. Hale TW. Medications and mothers' milk. 14. utg. Amarillo, TX: Pharmasoft, 2010
12. American Academy of Pediatrics. Committee on Drugs. The transfer of drugs and other chemicals into human milk. Pediatrics 1994; 93: 137–50.